



ANATOMIA HUMANA

PUNTOS DOLOROSOS DEL ABDOMEN

Dr. Edgar A. Napa Felix
Medico

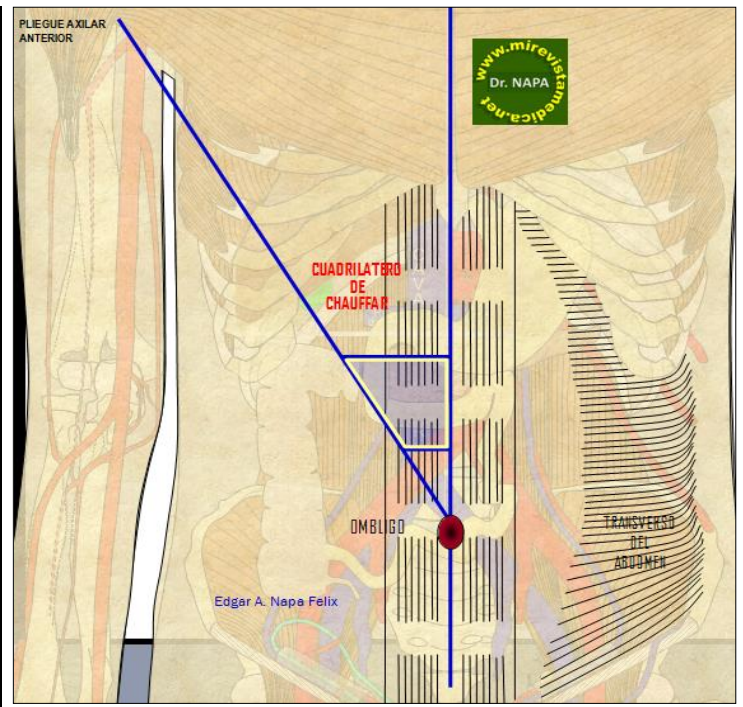
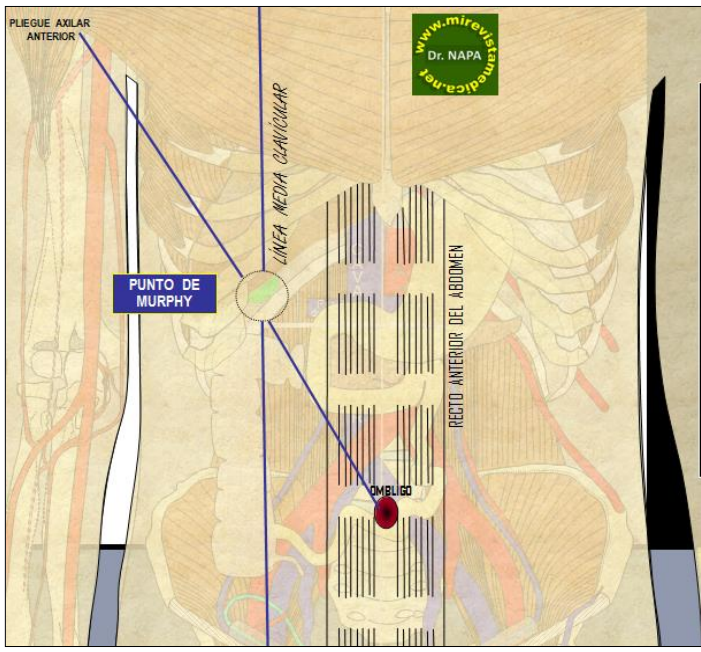
1.- PUNTO DE MURPHY

Ubicación:

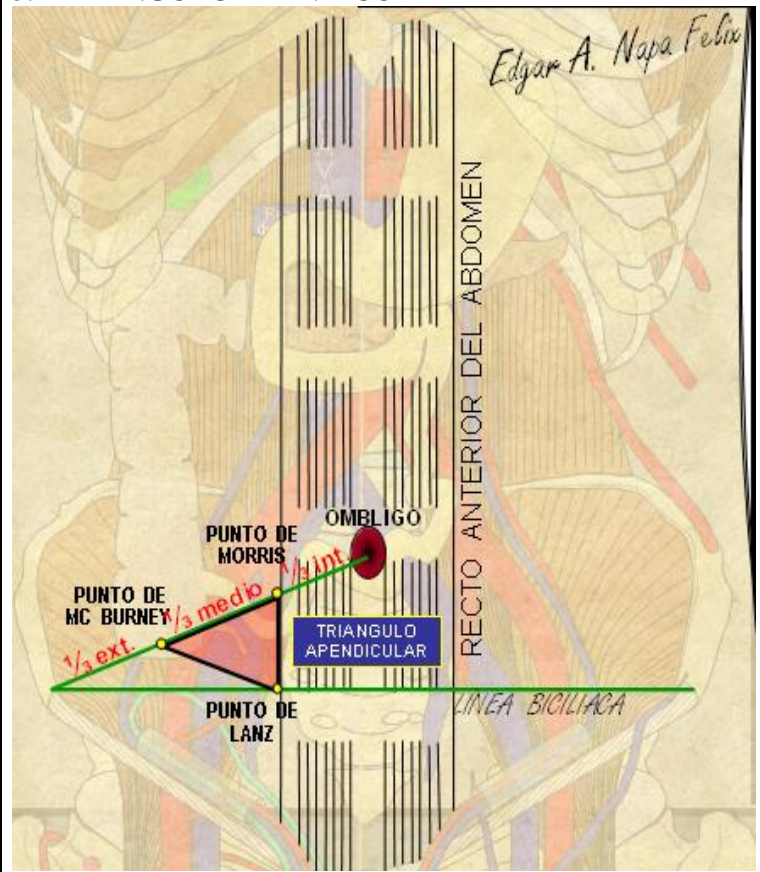
- Línea oblicua que parte de la cicatriz umbilical y que termina el pliegue axilar anterior
- Línea 1/2 clavicular que pasa por el reborde costal derecho (9^{no} arco costal).

En la intersección de ambas se ubica el punto de Murphy.

Clínica: signo de Murphy, sirve para determinar un proceso inflamatorio denominado colecistitis aguda.



3.- TRIANGULO APENDICULAR



2.- CUADRILATERO DE CHAUFFARD

Esta limitado por:

- Línea 1/2 esternal que se prolonga hasta la sínfisis del pubis.
- Línea horizontal que pasa a través de la cicatriz umbilical.

Ambas forman un ángulo en el lado derecho, el proyecta una bisectriz, que termina en el pliegue axilar anterior. Luego se traza a partir de la cicatriz umbilical dos puntos: uno a 5 cm. y otro a 2 cm. de ella y que se dirigen hacia la bisectriz.

Se forma un pequeño trapecio, al palpase presenta dolor en los enfermos del *Colédoco distal, ampolla de Vater o de la cabeza del Páncreas.*